Anwendungsbericht MOMOSAN®

Klinikum Forchheim, Deutschland - Dr. Adler

Patientin mit Spätabszeß und Fistelgang nach Narbenbruchoperation

Spätabszess mit Bauchdeckenfistel nach Narbenbruchoperation mit Netzimplantation.
Operative Fistelexzision, freiliegendes Polypropylen Netz.

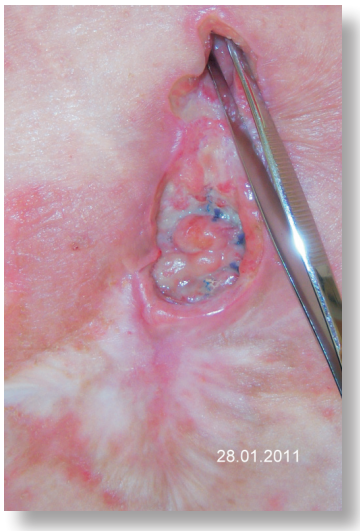

Sondierbarer Fistelgang

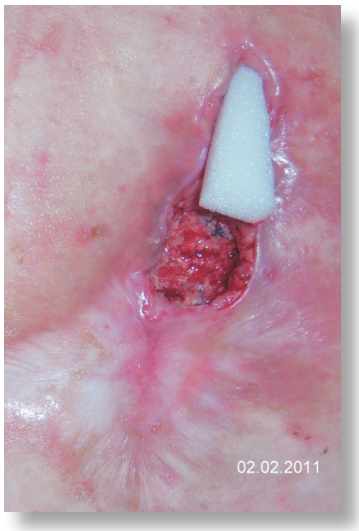

Behandlung mit MOMOSAN weiss

Befund zwei Wochen nach der Operation.
Netz vollständig übergranuliert.
Fistelgang verschlossen.