Anwendungsbericht MOMOSAN®
mehrere chirurgisch behandelte Geschwüre

Intensivmedizin
Krankenhaus
S. de Bellis
Castellana Grotte
Dr. F. Gabriele

Patient: 84 Jahre, Krebspatient, bettlägerig seit 2 Monaten, schlechter Ernährungszustand

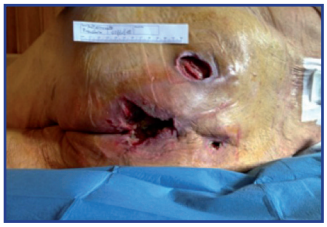

Alle Geschwüre im Steissbeinbereich wurden mit einem **einzigen** Verband mit MOMOSAN® weiss in Verbindung mit NPWT („THESIS") behandelt.

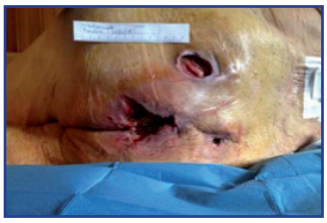

Vorher

Nachher

Nach weiteren 8 Tagen wurde auf Grund des exzellenten Exsudatmanagements das Wundbett sehr schön gereinigt.

ZUSAMMENFASSUNG:
Unter besonderer Berücksichtigung der Behandlung von sehr kritischen Patienten ist das Ergebnis als hervorragend zu betrachten.

Die Anwendung von MOMOSAN® weiss und MOMOSAN® schwarz ist hervorragend geeignet in Verbindung mit NPWT-Systemen, beste Resultate zu erzielen.

Anwendungserfahrung NPWT mit MOMOSAN®

MOLTOPLAST® GmbH healthcare · Egger-Lienz-Straße 130 · A-6020 Innsbruck
Tel. +43 (0)512 / 58 54 07 · Fax: +43 (0)512 / 58 54 07-18 · med@moltoplast.com · www.momosan.com