Anwendungsbericht MOMOSAN®
infizierte sekrale Läsion

Intensivmedizin
Krankenhaus
S. de Bellis
Castellana Grotte
Dr. F. Gabriele

Patient: septisch, Hyperpyrexie, Koma nach Atemversagen, Diabetiker, Herzkrankheit

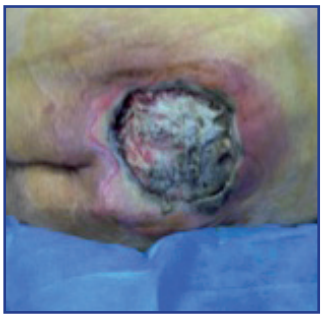
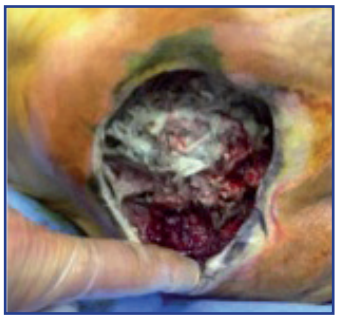

Entfernung des nekrotischen Gewebes und Beginn einer Antibiotikatherapie (Cefazolin).

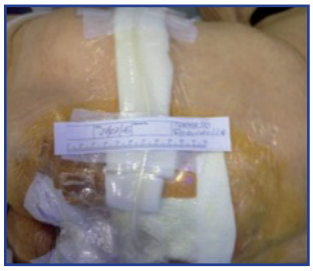
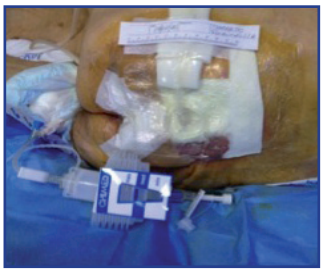

Applikation MOMOSAN® weiss in Verbindung mit NPWT („THESIS")

Entfernung nach 3 Tagen zur Kontrolle

Sehr gutes Exsudatmanagement mit Gewebeerneuerung.

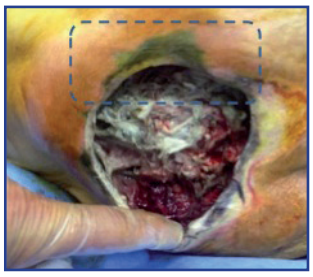

Vorher Nachher

ZUSAMMENFASSUNG:
Unter besonderer Berücksichtigung der Behandlung von sehr kritischen Patienten ist das Ergebnis als hervorragend zu betrachten.

Die Anwendung von MOMOSAN® weiss und MOMOSAN® schwarz ist hervorragend geeignet in Verbindung mit NPWT-Systemen, beste Resultate zu erzielen.

MOMOSAN®

Anwendungserfahrung NPWT mit

MOLTOPLAST® GmbH healthcare · Egger-Lienz-Straße 130 · A-6020 Innsbruck
Tel. +43 (0)512 / 58 54 07 · Fax: +43 (0)512 / 58 54 07-18 · med@moltoplast.com · www.momosan.com