Fallbeispiel: Fasziis bei Erysipel- Septischer Verlauf
Klinikum Forchheim - Allgemeinchirurgische Abteilung

Chefarzt Dr. med. Bernhard Drummer
Wundsprechstunde Dr. Helmut Adler

Klinikum Forchheim

Fasziis bei Erysipel- Septischer Verlauf

Anwendungserfahrung momosan®

14.01.

Aufnahmebefund: linker Unterschenkel mit Erysipel. Konservative Therapie mit feuchten Auflagen und i.v. Antibiose.

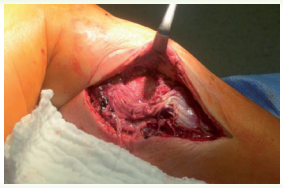

Indikation zur Inzision bei ansteigenden Enzündungszeichen.
Es zeigt sich eine ausgedehnte Fasziennekrose.

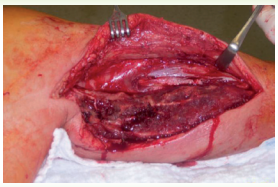

Debridement und Fasziektomie

Debridement und Fasziektomie. Erster Verbandwechsel auf der Intensivstation. Der Patient ist im Rahmen der Sepsis intubiert und katecholaminpflichtig.

Verbandwechsel mit mehreren Lagen MOMOSAN weiss

Einfacher Verbandwechsel. Luftdurchlässiger Verband auch bei anaeroben Keimspektrum problemlos möglich.

Fixierung der Schaumplatten mit einer einfachen Mullbinde. Wundkontrolle jederzeit möglich.

Sekretaufnahme nach einem Tag.

11.02.

Sekundärnaht zur Verkleinerung der Wundfläche nach Sepsistherapie

26.02.

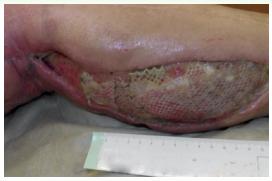

Versuch der autologen Spalthauttransplantation fehlgeschlagen.

26.03.

Entlassungstag: guter Granulationsgrund und reizlose Wundränder. Verband durch ambulanten Pflegedienst in häuslicher Umgebung

Zusammenfassung:

Komplizierter Verlauf eines Erysipels mit daraus entstandener Fasziitis.
10 Wochen stationärer Aufenthalt mit septischem Verlauf.
Erysipel auf dem Boden generalisierter Gefäßsklerose ohne Möglichkeit der interventionellen oder operativen Revaskularisation.
Begleitend cardiovaskuläres Risikoprofil (Diabetes mellitus, Coronarer Bypass)

MOLTOPLAST® GmbH healthcare · Egger-Lienz-Straße 130 · A-6020 Innsbruck
Tel. +43 (0)512 / 58 54 07 · Fax: +43 (0)512 / 58 54 07-18 · med@moltoplast.com · www.momosan.com