Anwendungsbericht MOMOSAN®

Gilbert Hämmerle, DGKP, AZWM - Vorarlberg

Case Series - MOMOSAN weiss zur modernen Wundbehandlung
Wunden jeglicher Genese - keine zusätzliche Wundtherapeutika
Sichtbare Ergebnisse
im Beobachtungszeitraum nach je 3 Verbandwechsel in einer Woche

10.1

Z.n. Großzehenamputation
vorbehandelt mit PVP Jod
PS Heilung seit 3 Wochen
nässig Exsudat
Wundgrund belegt
keine Infektionszeichen
Ca 0,5 cm tief

Nach einer Woche:
Deutliche Reduktion der Wundfläche
weniger Exsudat
oberflächlich mehr Granulation
Epithelisation

10.2

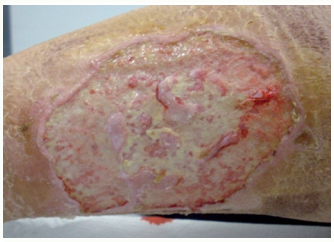

Z.n. Nekrosenabtragung,
Fußbäder mit PVP Jod
PVP Jod Salbengaze, mässig Exsudat, Wundgrund belegt, keine lokalen Infektionszeichen oberflächlich

Nach einer Woche:
Deutliche Abnahme der Beläge
mehr Granulation
Epithelisation

10.3

Ulcus cruris venosum
mässig Exsudat
Wundgrund belegt
keine lokalen Infektionszeichen oberflächlich Kompression
vorbehandelt mit Alginat und PU Schaumstoff

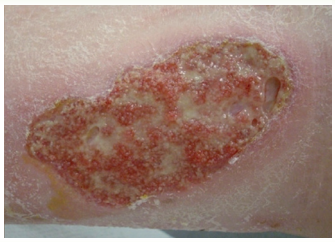

Nach einer Woche:
Deutliche Abnahme der Beläge
mehr Granulation
Epithelisation

10.4

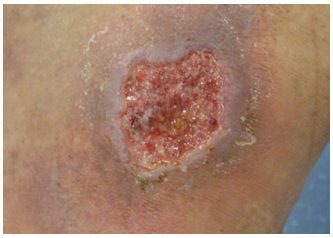

Verätzung mit Säure
seit ca 1 Woche
vorbehandelt mit Ag und PU
mässig Exsudat
Wundgrund leicht belegt
keine lokalen Infektionszeichen oberflächlich

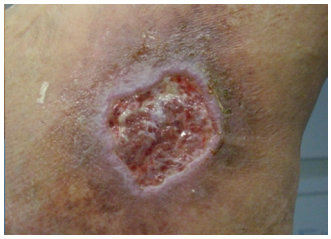

Nach einer Woche:
Deutliche Abnahme der Wundfläche
Epithelisation vom Wundrand
Epithelinseln

10.5

Ulcus cruris venosum
mässig Exsudat
Wundgrund leicht belegt
keine lokalen Infektionszeichen oberflächlich
vorbehandelt mit Salbengaze
Kompression

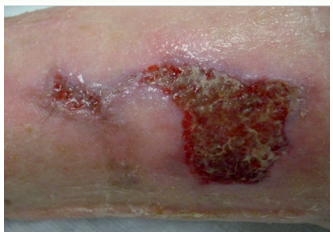

Nach einer Woche:
Deutliche Abnahme der Wundfläche
Epithelisation vom Wundrand

Zusammenfassung

Bei der Verwendung von MOMOSAN weiss konnte bei jeder Wunde eine Verbesserung des Wundzustandes innerhalb einer Woche beobachtet werden.
Auffallend stellte sich die hervorragende reinigende Eigenschaft dar.
Die Granulation wurde deutlich gesteigert und es wurde keine Behinderung der Epithelisation festgestellt.
Nebenwirkungen und Hautirritationen wurden keine beobachtet.
Wundexsudat wurde gut absorbiert und wieder abgegeben.
Haftungen am Wundgrund wurden keine beobachtet.
Unter Kompression zeigt MOMOSAN weiss keine Reduktion der Wirkung.

MOLTOPLAST® GmbH healthcare · Egger-Lienz-Straße 130 · A-6020 Innsbruck
Tel. +43 (0)512 / 58 54 07 · Fax: +43 (0)512 / 58 54 07-18 · med@moltoplast.com · www.momosan.com

Case Series Wunden verschiedener Genese im Beobachtungszeitraum nach einer Woche

Anwendungserfahrung MOMOSAN®